



Étude macroscopiques des gonades chez *Chloroscombrus chrysurus* (Carangidae : Linnaeus, 1766) du plateau continental ivoirien

Jean-Jacques MIESSAN^{1,2*}, Komenan Daouda KOUASSI^{1,2}, Fahadama KONATÉ², Marie-Anne d'ALMEIDA²

¹Université Alassane Ouattara (Bouaké, Côte d'Ivoire), Département des Sciences et Techniques, BPV 18 Bouaké 01 (Côte d'Ivoire)

²Université Félix HOUPHOUËT-BOIGNY (Cocody), UFR Biosciences, Laboratoire de Biologie et Santé (Unité Pédagogique de Recherche : Biologie Cellulaire), 22 BP 582 Abidjan 22. (Côte d'Ivoire)

*E-mail : jeanjacquesmiessan09@gmail.com

Submission 25th September 2023. Published online at <https://www.m.elewa.org/Journals/> on 31st December 2023. <https://doi.org/10.35759/JABs.192.8>

RÉSUMÉ

Objectifs : Le but de l'étude est l'établissement de l'échelle de maturité sexuelle chez *Chloroscombrus chrysurus* qui est caractérisée par des variations anatomo-morphologiques des gonades.

Méthodologie et résultats : L'étude de la reproduction relative à la différenciation des gonades chez *Chloroscombrus chrysurus* (Linnaeus, 1766) s'est fait durant une année. Au port de pêche d'Abidjan (Côte d'Ivoire), l'échantillonnage des spécimens s'est déroulé de Janvier 2019 à Décembre 2019. Les échantillons prélevés provenaient tous, des débarquements commerciaux. L'analyse macroscopique des gonades pratiquées sur 240 poissons révèlent le gonochorisme de cette espèce. Les observations des gonades, à l'œil nu et à la loupe binoculaire ont permis de mettre en évidence quelques critères d'identification des étapes de la maturation des gonades. Ainsi, une échelle de maturité sexuelle de six (6) stades sexuels a été déterminée à la suite d'une analyse macroscopique des gonades.

Conclusion et application des résultats : Ce travail contribue à la connaissance d'un volet de la biologie de reproduction de *Chloroscombrus chrysurus*. Ces résultats permettent de recommander une interdiction de la pêche des reproducteurs c'est-à-dire ceux du stade V afin d'assurer pleinement leur fonction reproductrice. Ainsi, le renouvellement du stock disponible, nécessite la présence d'un nombre important de juvéniles dans le milieu. Ses résultats constituent une base de données fiable dans le domaine de la recherche scientifique que pour les pêcheurs et gestionnaires des ressources halieutiques. De ce fait, des campagnes de sensibilisation voire des interdictions des captures des juvéniles sont plus que primordiales en vue d'éviter l'extinction de cette espèce cible.

Mots clés : Carangidae ; *Chloroscombrus chrysurus* ; Échelle de maturité sexuelle ; Différenciation des gonades ; Côte d'Ivoire.

ABSTRACT

Objective: the object of this work is to establish the sexual maturity scale of *Chloroscombrus chrysurus* which is characterized by anatomo morphological variations of the gonads.

Methodology and resultats : the study of reproduction relating to the differentiation of the gonads of *Chloroscombrus chrysurus* was carried out on the basis of samples taken from commercial landings made during the period from january 2019 to december 2019 at the fishing port of Abidjan (Ivory Coast). The macroscopic analysis of the gonads carried out on 240 fish reveal the gonochorism of this species. Observations of the gonads with the naked eye and with a binocular magnifying glass have made it possible to highlight some criteria for identifying the stages of gonad maturation. Thus, the macroscopic analysis of the gonads made it possible to establish in the species a scale of sexual maturity which comprises six sexual stages.

Conclusion and application of results: this work contributes to the knowledge of a component of the reproductive biology of *Chloroscombrus chrysurus*. These results make it possible to recommend a ban on the fishing of spawners, i.e those of stage V, in order to fully ensure their reproductive function. Thus, the renewal of the available stock requires the presence of a significant number in the environment. The results constitue a reliable database in the field of scientific research for fishermen and managers of fishery resources. Therefore, awareness campaigns and even bans on the captures of juveniles are more than essential in order to avoid the extinction of this target species.

Keywords: Carangidae ; *Chloroscombrus chrysurus* ; sexual maturity scale ; gonad differentiation ; Ivory Coast.

INTRODUCTION

Le secteur de la pêche marine en Côte d'Ivoire est considéré comme une activité économique à part entière, par sa capacité à contribuer à satisfaire aux besoins alimentaires. Les ressources halieutiques représentent une source de subsistance pour la population et des revenus financiers pour ceux qui en font une activité lucrative, c'est-à-dire les pêcheurs (Assan *et al.*, 2017). Toutefois, elles sont confrontées à des menaces d'extinction suite à une série d'action néfaste entre autres, l'exploitation abusive et la dégradation de l'habitat (Caddy, 1993). Par conséquent, la reproduction, l'alimentation constituent chez le poisson, des mécanismes par lesquelles ils assurent leur pérennité et leur maintien dans le milieu naturel (Poucin, 1996). La pêche pratiquée au niveau du plateau continental Ivoirien cible une grande variété d'espèces pélagiques et secondairement quelques espèces démersales (FAO, 2007). En Côte d'Ivoire, parmi les espèces les plus exploitées aussi bien par la pêche industrielle qu'artisanale figurent l'espèce pélagique, *Chloroscombrus chrysurus*. Cette espèce, de la famille des Carangidae est très représentative

MATÉRIEL ET MÉTHODES

Matériel biologique : Les spécimens de *Chloroscombrus chrysurus* étudiés proviennent des débarquements commerciaux réalisés entre Janvier 2019 et Décembre 2019 au port de pêche d'Abidjan. Tous les spécimens de *Chloroscombrus chrysurus* échantillonnés ont été identifiés selon la clé dichotomique établie par Smith-Vaniz (2007).
Échantillonnage : L'échantillonnage s'est fait mensuellement. Elle s'est déroulée en début de chaque mois sur trois jours consécutifs. Après, leur échantillonnage, les poissons ont été conservés dans une glacière contenant de la glace puis transportés au laboratoire. Ils sont triés puis séparés en fonction de la taille. Tous

dans les captures des spécimens et dans la commercialisation sur le marché local à travers sa valeur commerciale. En effet, *Chloroscombrus chrysurus* est un poisson Téléostéen dont la chair présente des qualités gustatives et organoleptiques comparables aux espèces les plus rentables tel que le Merlu (Benghali *et al.*, 2013). Ces espèces sont d'une importance capitale pour les populations (Assan *et al.*, 2017). Dans ce pays, l'état de connaissance sur l'espèce cible reste partiel et limité à quelques travaux à l'heure actuelle (Miessan *et al.*, 2018, Miessan, 2020). Compte tenu, de la grande quantité pêchées retrouver dans les débarquements d'une part, de l'intérêt économique et nutritionnel qu'elle procure à la population, des recherches scientifiques dans le domaine de la biologie de reproduction de l'espèce reste très capitale pour la sauvegarde du stock disponible. Cette étude relative à la maturation des gonades vient compléter celle effectuée par les précédents auteurs. Elle se rapporte à quelques indications relatives à la différenciation macroscopique des gonades au cours de la maturité sexuelle.

les spécimens ont été congelés afin d'éviter l'altération ou la putréfaction des gonades. Les manipulations se sont déroulées progressivement, chaque fois avec un certain nombre d'échantillons. Compte tenu de l'absence de dimorphisme sexuel portant normalement sur les caractères sexuels secondaires apparents, la distinction des sexes n'est faite après dissection. Après dissection et éviscération, les poissons sont sexés d'une part. D'autre part, les gonades sont soigneusement prélevées, mesurées puis pesées. Le sexe des individus a été déterminé par un examen macroscopique des gonades.

Examen macroscopique des gonades :

L'étude de l'identification des états sexuels des gonades a été réalisée sur 240 poissons de l'espèce *Chloroscombrus chrysurus*. L'échelle de maturité sexuelle a été effectuée par un examen et une description macroscopique complète des gonades. La description est basée sur les critères d'identification macroscopique de la maturation des gonades à savoir : le volume occupé dans la cavité abdominale, la morphologie, la coloration, l'aspect, la densité de la vascularisation superficielle, la

transparence du contenu de la gonade à travers son enveloppe et enfin les mensurations des gonades et des spécimens (Koné, 2000). Dans les présents travaux, l'échelle de maturité sexuelle de référence utilisée est celle proposée par Sylla (2010) chez le Carangidae, *Trachinotus teraia* et qui a été adaptée aux observations sur le terrain. Associées à ces observations macroscopiques, les données biométriques de chaque poisson ont permis de proposer des stades de maturation des gonades observées.

RÉSULTATS

Détermination des sexes chez *Chloroscombrus chrysurus* : Chez *Chloroscombrus chrysurus*, il n'existe pas de

dimorphisme sexuel chez les spécimens des deux sexes. Par conséquent, la distinction des sexes est basée sur la coloration des gonades.

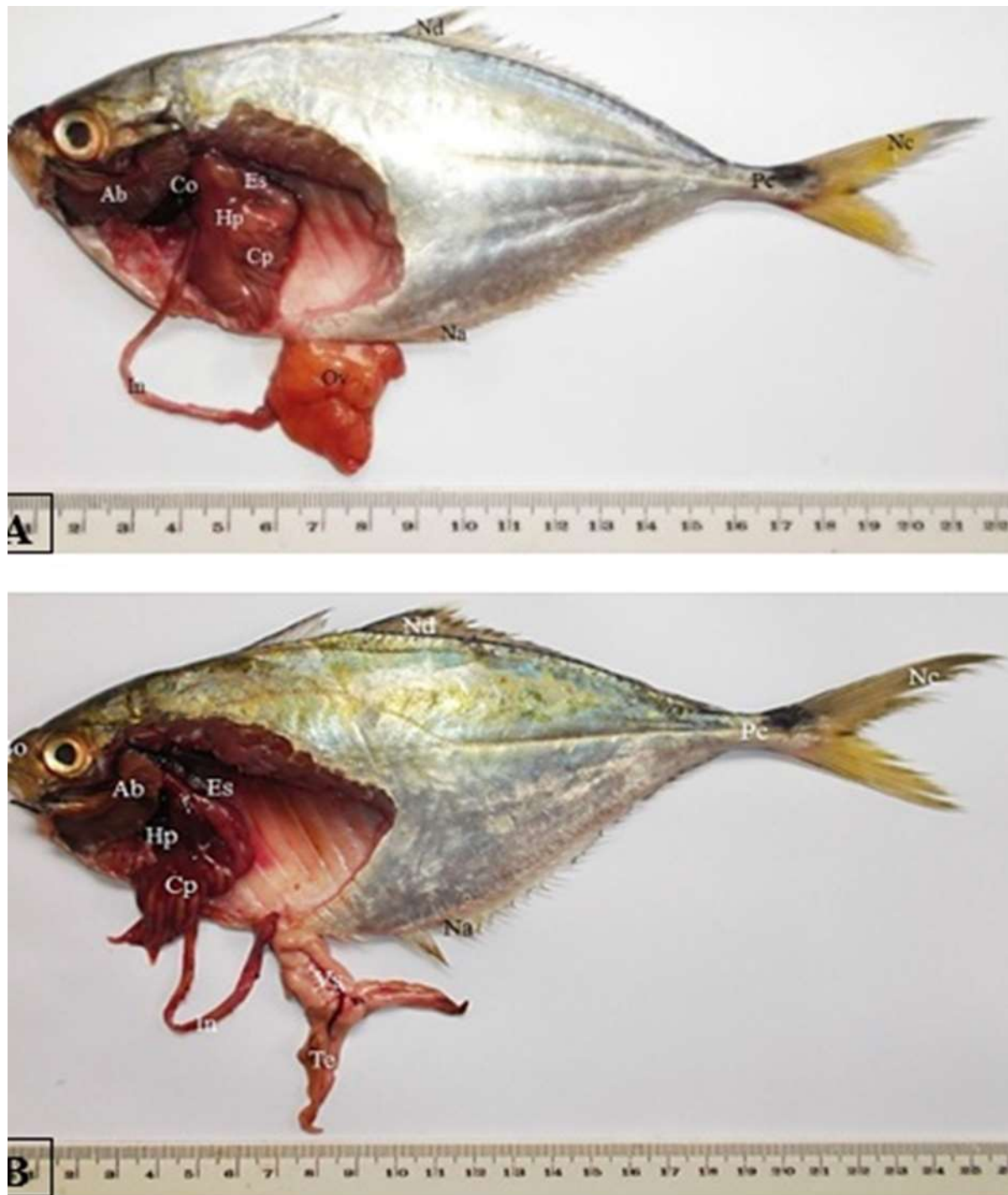

Figure 1 : Anatomie interne d'une femelle et d'un mâle chez *Chloroscombrus chrysurus*

A : Femelle de *Chloroscombrus chrysurus* ; **B** : Mâle de *Chloroscombrus chrysurus*

Ab : arc branchial ; **Bo** : bouche ; **Cp** : caeca pyloriques ; **Es** : estomac ; **Hp** : hépatopancréas ; **In** : intestin ; **Na** : nageoire anale ; **Nc** : nageoire caudale ; **Nd** : nageoire dorsale ; **Pc** : pédoncule caudal ; **Te** : testicule ; **Ov** : ovaire ; **Vs** : vaisseau sanguin

Ainsi, la femelle présente des ovaires de couleur jaune-orangé ou rougeâtre tandis que chez le mâle, les testicules sont de couleur blanchâtre (Figure 1).

Stades de maturation des gonades : L'observation de l'aspect macroscopique des gonades tenant compte des paramètres anatomo-morphologiques laisse suggérer six stades de croissance des gonades. Ces organes spécifiques de la fonction reproductrice sexuée présentant un aspect particulier du développement sont décrits, illustrés par les figures (2 et 3) et consignés dans les tableaux (1 et 2).

Étude anatomique des différents stades de maturité sexuelle et de différenciation des ovaires :

Le Stade I correspond au stade immature. L'ovaire lisse et ferme de forme conique se présente sous l'aspect d'une masse unique. Il est néanmoins constitué de deux lobes totalement accolés. Il est allongé et de couleur jaunâtre. La partie antérieure est évasée tandis que la postérieure, dirigée vers l'orifice urogénital est plus effilée. Cette partie postérieure représente le sommet du cône. À ce niveau, aucun ovocyte, ni vaisseau sanguin ne sont visibles par transparence à travers la membrane ovarienne. L'ovaire a une longueur comprise entre $1,5 \pm 0,9$ cm et $2 \pm 0,15$ cm avec une épaisseur d'environ $0,8 \pm 0,02$ cm. Son poids n'excède pas $0,45 \pm 0,09$ g (Figures 2A - 2A').

Au stade II l'ovaire reste ferme et toujours conique. Les deux lobes accolés aplatis sont de couleur jaune orangé. La configuration de l'ovaire est identique à celle du stade I.

L'ovaire ne présente aucune vascularisation et aucun ovocyte n'est visible à l'œil nu à travers la membrane ovarienne. La longueur moyenne de l'ovaire est d'environ $3 \pm 0,24$ cm et son épaisseur est comprise entre $1 \pm 0,11$ cm et $1,8 \pm 0,25$ cm. Sa masse est comprise entre $0,50 \pm 0,07$ g et $1,8 \pm 0,15$ g (Figure 2B - 2B').

Stade III correspond au stade pubère. L'ovaire de forme conique a une hauteur moyenne comprise entre $3 \pm 0,29$ cm et $4,5 \pm 0,33$ cm avec une base d'environ $2,3 \pm 0,5$ cm. Le sommet reste toujours effilé. Quant à sa masse, elle varie de $1,5 \pm 0,2$ g à $2,8 \pm 0,31$ g. Son extrémité coïncide avec l'orifice uro-génital. Les ovocytes et les vaisseaux sanguins apparaissent et commencent à être visibles à travers la membrane ovarienne. La vascularisation est très caractéristique car elle présente des vaisseaux sanguins principaux qui présentent plusieurs ramifications (Figure 2C - 2C').

Le stade IV correspond au stade de pré-ponte. L'ovaire se présente toujours sous une masse unique. Il reste très ferme, turgescence et sa couleur vire au rouge orangé. Il se présente sous la forme cubique. La longueur moyenne des côtes se situe entre $4 \pm 0,51$ cm et $5,5 \pm 0,60$ cm. La masse de l'ovaire varie de $4,5 \pm 0,25$ g à $6,7 \pm 0,34$ g et a un aspect granulaire avec des ovocytes visibles à l'œil nu, à travers la membrane ovarienne. Les ovocytes restent agglutinés en paquets après rupture de la paroi ovarienne et sont expulsables sous la moindre pression des doigts. À ce stade, la vascularisation devient très importante (Figure 2D - 2D').










Figure 2 : Échelle de maturité sexuelle et aspect évolutif des ovaires durant la croissance
A-F : échelle de maturité sexuelle ; A'-F' : Stades macroscopiques des ovaires.
Hp : hépatopancréas ; Ov : ovaire ; Vs : vaisseaux sanguins

Tableau 1 : Échelle macroscopique d'identification des stades de maturité sexuelle des femelles à partir des caractéristiques des ovaires isolés

Stades	Caractéristiques	Aspects macroscopiques
I	Immature: l'ovaire de petite taille, aplati est allongé et effilé vers la partie postérieure. Il est constitué d'une masse unique, translucide et de couleur jaune-orangé. L'ovaire ferme, à l'aspect d'un sac vide.	
II	Immature avancé: l'ovaire peu développé, de volume plus importante que le stade I, de teinte jaune-orangé. L'ovaire de forme conique, ne présente aucune vascularisation et est dépourvu d'ovocytes visibles à l'œil nu.	
III	Pubère ou début du développement sexuel: à ce stade la distinction est nette. L'ovaire de forme plus importante que les stades précédents, est parcouru par des vaisseaux sanguins bien visibles. L'ovaire opaque, de forme triangulaire, de couleur jaune-rougeâtre avec certains ovocytes bien visibles à travers la membrane ovarienne.	
IV	Développement sexuel avancé ou pré-ponte: l'ovaire est opaque, turgescent et de couleur rouge. Il est volumineux avec une surface granuleuse et comporte des ovocytes visibles, à l'œil nu à travers la membrane ovarienne. Les ovocytes restent agglutinés en paquets après déchirure de la paroi ovarienne. L'ovaire est un polygone à quatre côtés et très vascularisé.	
V	Ponte ou émission d'ovule: l'ovaire est de grande taille, de couleur jaune-rougeâtre ou jaune-orangé. Il est très turgescent, bourré d'ovocytes visibles à travers la fine membrane ovarienne. Une pression sur l'ovaire fait sortir les ovocytes comme s'il s'agissait d'une ponte. Il y a absence de vascularisation à la surface membranaire ovarienne. L'ovaire a une forme parallélépipédique.	
VI	Post-ponte: l'ovaire apparaît moins volumineux, très flasque et de forme triangulaire. Sa couleur est rouge foncé et est très vascularisé. Il y a la présence de quelques ovocytes résiduels dispersés dans l'ovaire.	

Le stade V équivaut au stade de ponte : L'ovaire est un polygone à quatre côtés disproportionnés. La partie postérieure dirigée vers l'orifice uro-génital est long d'environ $4 \pm 0,62$ cm. La longueur moyenne de la partie antérieure de l'ovaire n'excède pas $7 \pm 0,70$ cm. Sa masse est comprise entre $6,0 \pm 0,24$ g et $8,5 \pm 0,33$ g. L'on assiste à un accroissement du volume des ovaires qui occupent presque la totalité de la cavité générale. L'ovaire est de couleur jaune-rougeâtre ou jaune-orangé. De grande taille et très turgescent, il est enveloppé par une membrane ovarienne très fine. Cet ovaire contient des ovocytes qui sont parfaitement visibles et expulsables à la moindre pression abdominale comme s'il s'agissait d'une ponte. Les vaisseaux sanguins sont peu apparents à travers la membrane ovarienne (Figure 2E – 2E').

Le stade VI correspond au stade post-ponte. L'ovaire mesure en moyenne $4,5 \pm 0,38$ cm et pèse environ $3,4 \pm 0,27$ g. Il est moins volumineux, très flasque, de couleur rouge sang et très vascularisé. Il contient parfois quelques ovocytes résiduels (Figure 2F – 2F').

Échelle de maturité sexuelle et différenciation des testicules :

Le stade I correspond au stade immature. Les testicules de couleur blanchâtre et translucide sont situés à l'extrémité postérieure de la cavité uro-génitale. Après l'extraction de la gonade, elle se présente sous forme de deux lobes très filiformes disposés sous la forme de "V". Chez les immatures, Le spermiducte n'est pas développé. À ce stade, les testicules ont une longueur comprise entre $2,5 \pm 0,12$ cm et $3 \pm 0,20$ cm avec une épaisseur d'environ $0,7 \pm 0,10$ cm. Leur masse est comprise entre $0,15 \pm 0,09$ g à $0,40 \pm 0,15$ g (Figures 3A – 3A').






Au stade II les testicules fins et allongés sont composés de deux lobes qui s'unissent dans la partie postérieure qui forme le spermiducte ou

le canal déférent. La longueur des testicules est comprise entre $3 \pm 0,25$ cm et $4,5 \pm 0,29$ cm avec une épaisseur qui se situe entre $0,7 \pm 0,021$ cm et $1,0,1$ cm. Les testicules ont une masse comprise entre $0,45 \pm 0,025$ g et $1,8 \pm 0,08$ g. À ce niveau, aucune vascularisation n'est visible à la surface ni d'écoulement de sperme après une incision testiculaire (Figures 3B – 3B').

Au stade III les testicules se présentent sous la forme de "Y". Ils ont une longueur moyenne de $5,5 \pm 0,40$ cm et une épaisseur sensiblement supérieure au stade précédent (stade II). Les deux lobes testiculaires se rejoignent au niveau postérieur formant ainsi le spermiducte. Ce dernier a une longueur d'environ $1,3 \pm 0,015$ cm avec un calibre qui se situe entre $1 \pm 0,025$ cm et $1,5 \pm 0,03$ cm. la masse des deux testicules, n'excède pas $2,5 \pm 0,18$ g. Ce stade diffère des stades précédents par la présence des vaisseaux sanguins. Aucun liquide ne s'écoule après un massage abdominal, mais très peu de sperme s'écoule après incision des lobes testiculaires (Figures 3C – 3C').

Le stade IV correspond au stade pré-spermiant. Les testicules sont d'un blanc laiteux ou très blanchâtre. La partie antérieure des lobes est plus effilée que les parties médiane et postérieure. Ils sont parcourus par des vaisseaux sanguins visibles à la surface abdominale. L'incision des lobes testiculaires provoque l'écoulement du sperme. Les gonades de volume plus importantes sont toujours en forme de "Y". La partie correspondante au spermiducte a une longueur d'environ $3,5 \pm 0,45$ cm et un diamètre compris entre $1,8 \pm 0,12$ cm et $2,5 \pm 0,18$ cm. Les testicules sont longs d'environ $7,5 \pm 0,51$ cm avec une épaisseur moyenne de $1,4 \pm 0,20$ cm. Leur masse est comprise entre $4,3 \pm 0,12$ g et $5,8 \pm 0,18$ g (Figures 3D – 3D').

Tableau 2 : Échelle macroscopique d'identification des stades de maturité sexuelle des mâles à partir des caractéristiques des testicules isolés

Stades	Caractéristiques	Aspects macroscopiques
I	Immature: les testicules de couleur blanchâtre et translucide, sont constitués de deux lobes filiformes disposées en " V ". Ils ne présentent aucune vascularisation.	
II	Début de maturation: les testicules sont fermes et de couleur blanchâtres. Les testicules fins, allongés sont disposés en forme de " V ". Aucun liquide ne s'écoule suite à une incision des testicules. Ils sont dépourvus de vaisseaux sanguins.	
III	Mature ou pubère: les testicules sont blancs. Les deux lobes testiculaires sont disposés en forme de "Y". À ce stade, peu de sperme s'écoule à la suite d'une incision. Apparition d'une légère vascularisation centrale au niveau du spermiducte et des lobes testiculaires.	
IV	Développement sexuel avancé ou pré-spermiant: testicules développés avec une couleur très blanchâtre. Les testicules sont disposés sous la forme de "Y" et parcourus par un long et épais vaisseau sanguin ramifié nettement visible qui longe les lobes testiculaires.	
V	Émission des spermatozoïdes ou spermiant: ce stade est très caractéristique. Les testicules d'un blanc laiteux particulier sont dépourvus des vaisseaux sanguins. La moindre pression abdominale entraine l'écoulement du sperme ou de la laitance.	
VI	Post-spermiant: les testicules très flasques et filiformes restent toujours disposés en Y. Les testicules sont d'un aspect sanguinolent avec la disparition de la laitance.	

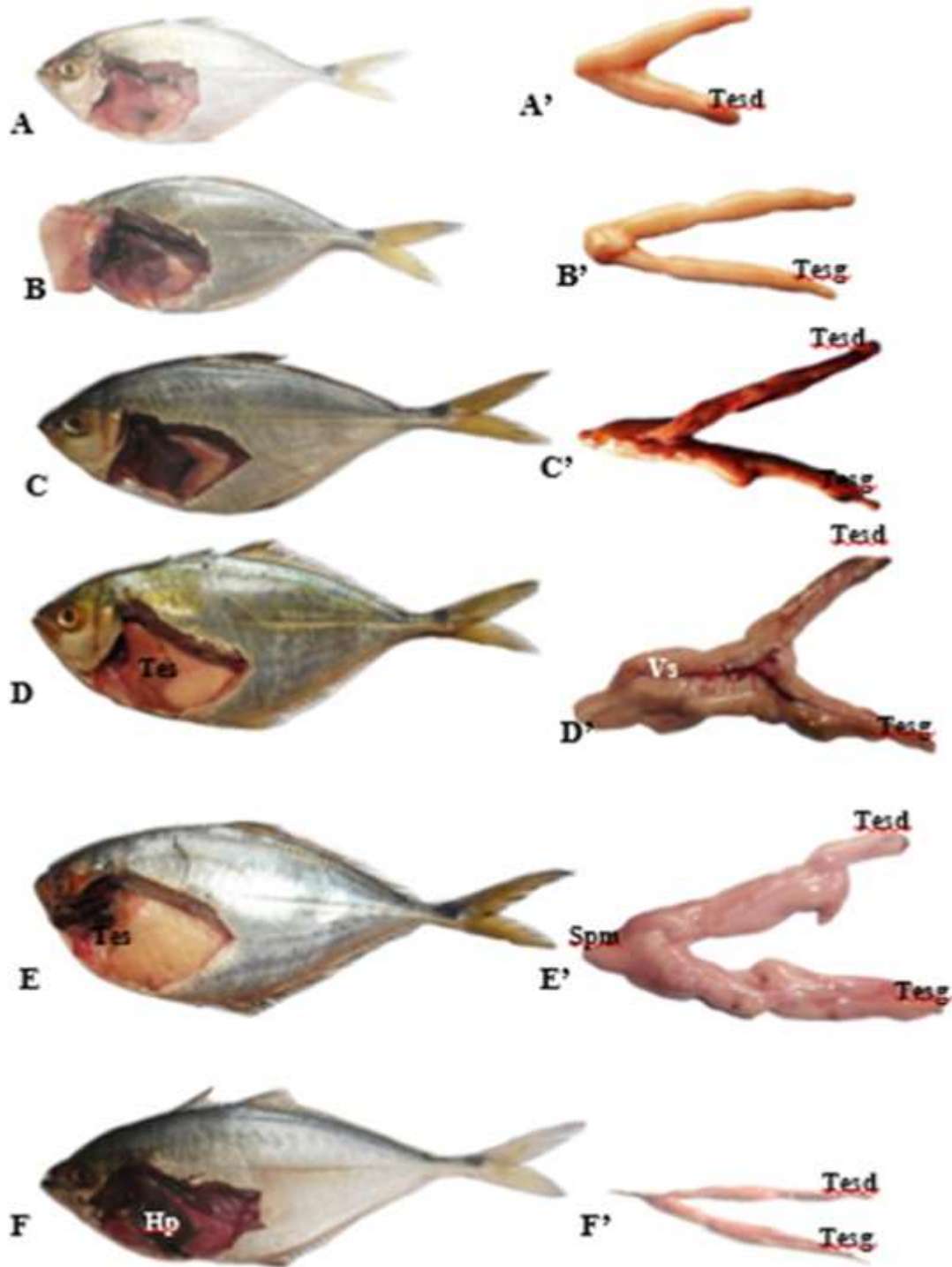


Figure 3 : Échelle de maturité sexuelle et aspect évolutif des testicules au cours de la maturité sexuelle chez *Chloroscombrus chrysurus*

A à F : échelle de maturité sexuelle chez le mâle de *Chloroscombrus chrysurus* ;

A' à F' : aspect évolutif des testicules durant la maturité sexuelle

Hp : hépatopancréas ; Tes : testicule ; Tesd : lobe testicule droit ; Tesg : lobe testiculaire gauche ; Spm : spermiducte ; Vs : vaisseau sanguin.

Au stade V, les poissons sont au stade spermiant. Les testicules très mous, occupent la quasi-totalité de la cavité abdominale compressant ainsi l'appareil digestif. Ce stade est très caractéristique car les testicules d'un blanc laiteux ne présentent aucune vascularisation sanguine. Les deux lobes testiculaires se rejoignent dans leur partie postérieure pour former un court et globuleux spermiducte d'environ $1,8 \pm 0,12$ cm de long. Les testicules ont une longueur inférieure à $9,5 \pm 0,56$ cm avec une épaisseur comprise entre $1,4 \pm 0,16$ cm et $2,5 \pm 0,24$ cm. Ils ont une

DISCUSSION

La maturité sexuelle chez *Chloroscombrus chrysurus* se fait suivant six stades sexuels. Les stades I et II correspondent aux groupes des individus immatures ou des juvéniles. Le groupe des individus pubères correspond au stade III. Les stades IV à VI représentent l'ensemble des individus matures ou des reproducteurs. Au cours du processus de différenciation, le diamètre et la longueur des gonades s'accroissent du stade I au stade V. L'évolution de la taille des gonades s'explique par la maturation gonadique. Cependant, suite à l'émission des produits sexuels (ovocytes ou spermatozoïdes), la taille des gonades décroît au stade VI. Des constatations similaires, concernant les deux sexes, ont été observées chez le Carangidae, *Trachinotus teraia* par Sylla (2010). Le nombre de stades de maturité sexuelle varie d'une espèce à l'autre et d'un sexe à l'autre comme l'ont révélé les travaux effectués chez le Carangidae, *Elagatis bipinnulata* (Assan *et al.*, 2017) et chez le Clupeidae, *Sardina pilchardus* (Bouhali *et al.*, 2015). Malgré cette différence, ces auteurs ont décrit chez chaque espèce, la même évolution morphologique. En effet, ces différences d'échelle de maturité sexuelle obtenues chez les poissons s'expliquent par l'état des gonades et de l'expérience du manipulateur. En ce qui concerne la vascularisation superficielle des gonades, elle donne une idée sur l'état de

masse qui n'excède pas $8 \pm 0,5$ g. À ce niveau, la moindre pression abdominale entraîne l'écoulement du sperme (Figures 3E – 3E').

Le stade VI correspond au stade post-spermiant. Les testicules brunâtres et sanguinolents sont flasques. La paire de testicules présentée sous l'aspect de deux lobes fins est disposée sous la forme de "Y". Les lobes testiculaires ont une longueur qui se situe entre $3 \pm 0,28$ cm et $5 \pm 0,35$ cm avec une épaisseur moyenne de $0,5 \pm 0,05$ cm. Ils ont une masse inférieure à $3,2 \pm 0,20$ g (Figures 3F – 3F').

différenciation de celles-ci. Durant toute la maturation gonadique, les gonades des spécimens matures étaient pourvues de vaisseaux sanguins. Cette particularité a été également observée chez *Euthynnus alletteratus* par Bahou *et al.*, (2016). En effet, la présence des vaisseaux sanguins pourrait être liée au début du fonctionnement des gonades. Les vaisseaux sanguins représentent les voies sanguines par lesquels les substances nutritives et les réserves énergétiques assurent la maturation gonadique. Macroscopiquement, d'après les présents travaux, l'ovaire se présente sous la forme d'une masse unique, ce qui concorde avec les résultats de Ouali et Rahal., (2013), chez le Carangidae, *Trachurus trachurus*. Selon Genten *et al.*, (2011), l'un des deux lobes ovariens aurait dégénéré ou que les deux lobes auraient totalement fusionné pour donner une seule structure ovarienne ou auraient partiellement fusionné au niveau des extrémités postérieures formant ainsi une bifurcation. Plusieurs travaux effectués sur les poissons, par certains auteurs (Sylla, 2010 ; Bodji *et al.*, 2013) indiquent l'existence de deux ovaires se présentant sous la forme allongée et s'unissant dans la partie postérieure pour former un oviducte de taille variable (Choulika, 2002 ; Djadji *et al.*, 2010 ; Bahou *et al.*, 2016). L'absence d'oviducte, chez *Chloroscombrus chrysurus* relie directement

l'ovaire à l'orifice uro-génital. Quant aux testicules chez *Chloroscombrus chrysurus*, ils sont constitués au plan macroscopique de deux lobes testiculaires qui se rejoignent dans la partie postérieure pour former le spermiducte. Les organes spécifiques de la fonction reproductrice sexuée, les testicules présentent un aspect particulier du développement. Ainsi,

Ceux-ci passent de la forme de "V" chez les juvéniles à la forme de "Y" chez les adultes. Cette évolution morphologique des lobes testiculaires a été également observée par Djadji *et al.* (2010) dans ses travaux portant sur l'observation macroscopique des gonades chez deux espèces de Mugilidae, *Liza falcipinnis* et *Mugil cephalus*.

CONCLUSION ET APPLICATION DES RESULTATS

L'analyse des résultats macroscopiques des gonades a permis de confirmer que l'espèce *Chloroscombrus chrysurus* appartient à la catégorie des poissons gonochoriques. La croissance en taille se déroule durant la maturité sexuelle. Elle est en relation avec des transformations anatomiques qui se rapportent à la différenciation des organes reproducteurs. Les travaux réalisés ont permis d'identifier six (6) stades de maturité sexuelle. La description de ces différents stades a montré le stade V, comme le stade capital puisque, c'est à ce stade que se fait la libération des produits sexuels

pour la fécondation. Les individus à ce stade constituent un maillon essentiel du cycle de reproduction de l'espèce. Par conséquent, il est interdit de capturer ces individus par les pêcheurs et la suivie des réglementations par les gestionnaires afin de sauvegarder les ressources halieutiques. Cette étude constitue également une base de données en vue de la gestion rationnelle des stocks chez *Chloroscombrus chrysurus*. Toutefois, une étude complémentaire au plan microscopique et physiologique est nécessaire.

RÉFÉRENCES BIBLIOGRAPHIQUES

- Assan N. F., Diaha N. C., Edoukou A., Angui K. J-P., N'guessan Y. & N'da K., 2017. Biologie de la reproduction de *Elagatis bipinnulata* (Guoy & Gaimard, 1824) capturé dans le golfe de Guinée par la flottille artisanale en Côte d'Ivoire, *Journal of Applied Biosciences*, **113** : 11208-11220.
- Bahou L., d'Almeida M-A., Koné T., Atsé C. B. & Dadji G. S., 2016. Reproductive biology and histological characteristics of female little tunny *Euthynnus alletteratus* (Rafinesque, 1810) caught on continental shelf of Côte d'Ivoire. *Scientific Journal of Biological Sciences*, **5**, **1** : 88-102.
- Benghali S., Mahdi H., Mouffik S., Kherraz A., Boutiba Z., 2013. Étude préliminaire du régime alimentaire de la Mustelle de fond : *Phycis Blennoides* (Brunich, 1768) de la baie d'Oran (Algérie). BEL 03, 3^{ème} Colloque International sur la Biodiversité et Écosystèmes Littoraux 26, 27 et 28, Novembre 2013, Hôtel Liberté – d'Oran (Algérie). 10 p.
- Bodji I. M., Konan K. J., Alla Y. L., Ouattara N. I. & Atsé B. C., 2013. Reproductive biology of the Sompat grunt, *Pomadasys jubelini* (Cuvier, 1830) in Côte d'Ivoire lagoons complex (West Africa). *Journal of Applied Biosciences*, **72** : 5855-5868.
- Bouhali F. Z., Lechekhab C., Ladaimia S., Bedairia A., Amara R. & Djebar A. B., 2015. Reproduction et maturation des gonades de *Sardina pilchardus* dans le golfe d'Annaba (Nord- Est algérien). *Cybiu*, **39** (2) : 143-153.
- Caddy J. F., 1993. Towards a comparative evaluation of human impact on sheries ecosystems of en closed and semi en

- closed seas. *Reviews Fisheries Science* **1** : 57-95.
- Choulika M., 2002. Contribution à l'étude de la biologie d'un poisson côtier le Saurel *Trachurus trachurus* (Linné, 1758) : Anatomie et histologie du tube digestif. Mémoire, Université Badji Mokhtar-Annabar, Algérie, 66 p.
- Djadji E. L. G., Sylla S. & Atsé B. C., 2010. Observations macroscopiques des gonades de deux espèces de des Mugilidés : *Liza falcipinnis* et *Mugil cephalus*. *Fiche Technique et Document de Vulgarisation*, 34-36.
- FAO., 2007. Manuel d'évaluation des ressources halieutiques, 90 p.
- Genten F., Terwinghe E. & Danguy A., 2011. Histologie illustrée du poisson. *Éditions Quae*. 450 p.
- Koné T., 2000. Régime alimentaire et reproduction d'un tilapia lagunaire (*Sarotherodon melanotheron* Ruppell, 1852) dans la rivière Bia et le lac de barrage d'Ayamé (Côte d'Ivoire). Thèse de Doctorat. Katholieke Universiteit Leuven, Belgique, 253 p.
- Miessan J. J., D'almeida M. A. & Kouassi K. D., 2018. Anatomie et Histologie de L'hépatopancréas chez la femelle du Poisson, *Chloroscombrus Chrysurus* (Carangidae, Linnaeus, 1766) en Côte d'Ivoire. *European Scientific Journal*, Vol 14 : 403-423.
- Ouali K. & Rahal R., 2013. Croissance, reproduction et parasites du Saurel *Trachurus trachurus* (Linné, 1758) pêché dans le Golf de Béjaia. Mémoire de Master II, Université Abderrahmane Mira de Bejaia, 67 p.
- Poucin P., 1999. La reproduction des poissons de nos rivières. Fédération sportive des pêcheurs francophones de Belgique, ASBL, Bruxelles, 80 p.
- Smith-Vaniz W. F., 2007. Review of the Crevalle jacks, *Carnax hippos* complex, with description of new species from West Africa (Teleostei: Carangidae), Carpenter (K. E). *Fish Bulletin*, **105**: 207- 233.
- Sylla S., 2010. Paramètres des populations, biologie de la reproduction et régime alimentaire du Carangidae *Trachinotus teraia* (Cuvier, 1832) dans la lagune Ébrié (Côte d'Ivoire). Thèse unique de Doctorat d'Hydrobiologie, Université de Cocody-Abidjan, Côte d'Ivoire, 128 p.